

# Аденомиоз: новые возможности терапии

Фадеева Н.И.<sup>1</sup>, Яворская С.Д.<sup>1,2</sup>, Долина О.В.<sup>3</sup>, Лучникова Е.В.<sup>2</sup>,  
Чубарова Г.Д.<sup>4</sup>, Ильичев А.В.<sup>4</sup>, Мальдов Д.Г.<sup>4</sup>

<sup>1</sup>Алтайский государственный медицинский университет, Россия

<sup>2</sup>Поликлиника «Консультативно-диагностический центр АГМУ», Россия

<sup>3</sup>Алтайский краевой диагностический центр, Россия

<sup>4</sup>ЗАО «Скай ЛТД», Россия

Fadeeva N.I.<sup>1</sup>, Yavorskaya S.D.<sup>1,2</sup>, Dolina O.V.<sup>3</sup>, Luchnikova E.V.<sup>2</sup>, Chubarova G.D.<sup>4</sup>, Ilichev A.V.<sup>4</sup>, Maldov D.G.<sup>4</sup>

<sup>1</sup>Altai State Medical University, Russia

<sup>2</sup>Consultative and Diagnostic Center of Russian State Medical University, Russia

<sup>3</sup>Altai Regional Diagnostic Center, Russia

<sup>4</sup>Closed Joint-Stock Company "Sky LTD", Russia

## Adenomyosis: new therapeutic options

**Резюме.** Проведено открытое рандомизированное исследование по оценке эффективности и безопасности препарата Эндоферин у 25 пациенток репродуктивного возраста с гистологически подтвержденным диагнозом аденомиоз. Наличие диффузной формы аденомиоза II–III степени выявлено в 11 (44%) случаях и диффузно-узловой формой – в 14 (56%) случаях. В чистом виде аденомиоз встречался в 14 (56%) случаях, в сочетании с миомой матки – в 9 (36%), в сочетании с наружным генитальным эндометриозом (одна пациентка – с эндометриозом влагалища, одна – с эндометриозом яичника) – в 2 (8%) случаях. По окончании терапии, в течение 3 менструальных циклов, меноррагии исчезли в 100% случаев, гиперполименорея – в 61%, альгодисменорея – в 53%, у каждой третьей (36%) пациентки уменьшились размеры и объем матки. Клиническая эффективность Эндоферина при аденомиозе подтверждается результатами иммуноморфологического исследования биоптатов миометрия, которые свидетельствуют о снижении распространенности эндометриозных гетеротопий на 20% и активности аденомиоза на 40%. В процессе лечения Эндоферин и после его окончания уровень гормонов (эстрогены и прогестерон) находились в пределах нормы, что свидетельствовало об отсутствии депрессивного влияния препарата на стероидогенез в яичниках.

**Ключевые слова:** аденомиоз, медикаментозная терапия.

Медицинские новости. – 2017. – №5. – С.

**Summary.** An open randomized trial was conducted to evaluate the efficacy and safety of Endoferin in 25 patients of reproductive age with a histologically confirmed diagnosis of adenomyosis. The presence of a diffuse form of adenomyosis of II–III degree was revealed in 11 (44%) cases and diffusive-nodal form – in 14 (56%) cases. In a pure form, adenomyosis occurred in 14 (56%) cases, in combination with uterine myoma – in 9 (36%), in combination with external genital endometriosis (one patient with endometriosis of the vagina, one with endometriosis of the ovary) – in 2 (8%) cases. At the end of therapy, during 3 menstrual cycles, menorrhagia disappeared in 100% of cases, hyperpolymenorea – in 61%, algodismenorea – in 53%, in every third (36%) patients the size and volume of alvus decreased. The clinical efficacy of Endoferin in case of adenomyosis has been confirmed by the results of immunomorphology study of myometrium biopsy specimens, which indicate 20% decrease in the prevalence of endometriotic heterotopia and an adenomyosis activity by 40%. In the course of treatment with Endoferin and after its termination, the level of hormones (estrogens and progesterone) was within the norm, which indicated the absence of a depressive effect of the drug on steroidogenesis in ovaries.

**Keywords:** adenomyosis, medicamentous therapy.

Meditsinskie novosti. – 2017. – N5. – P.

Аденомиоз представляет собой доброкачественный патологический процесс, характеризующийся появлением в миометрии эпителиальных (железистых) и стромальных элементов эндометриоидного происхождения. Различают три степени распространения аденомиоза, а также очаговую, кистозную и узловую формы [1, 4]. Данное заболевание встречается у 7–50% женщин репродуктивного возраста, ассоциируется с наследственным фактором, сочетается с нарушениями гормонального и иммунного гомеостаза [1]. Для больных аденомиозом характерно хроническое течение, клиника дисменореи и меноррагий вплоть до развития анемии, стойкий болевой синдром [2], следствием которых является ухудшение общего состояния здоровья, снижение работоспособности и качества жизни.

Диагностика аденомиоза основывается на клинических данных и результатах

ультразвукового исследования (УЗИ) с цветным доплеровским картированием (ЦДК) и/или магнитно-резонансной томографии (МРТ) матки, а также гистероскопии, выполненной сразу после менструации, что позволяет обнаружить эндометриоидные гетеротопии при их расположении в подслизистом слое стенки матки. Окончательное подтверждение наличия аденомиоза основывается на патоморфологическом исследовании удаленного во время операции органа, реже – при прицельном взятии биоптата миометрия в условиях гистероскопии [1, 4].

Лечение аденомиоза – длительный и не всегда благодарный процесс. Основное направление – эмпирическая медикаментозная терапия (прогестагены, антигонадотропины, агонисты гонадотропин-рилизинг гормона), которая имеет ряд серьезных противопоказаний и осложнений [5, 6]. После отмены медикаментозного лечения высок риск развития рецидивов, что по-

вышает необходимость хирургического удаления матки [1, 5].

Таким образом, аденомиоз – хроническая патология. Универсальных методов лечения аденомиоза – заболевания, широко распространенного у пациенток репродуктивного возраста, – сегодня не существует. Зарегистрированные лекарственные средства для лечения аденомиоза имеют ряд противопоказаний и осложнений, что исключает возможность длительного и широкого применения, а их отмена часто приводит к рецидиву заболевания. Поиск новых, эффективных методов лечения аденомиоза, позволяющих, не нарушая гормональный баланс в организме, устранить типичную симптоматику заболевания и восстановить утраченную репродуктивную функцию, представляется чрезвычайно актуальным.

Авторы данной работы провели оценку эффективности и безопасности применения препарата Эндоферин для лечения аде-

номиоза у пациенток репродуктивного возраста.

В рамках клинического открытого рандомизированного исследования по эффективности и безопасности эндоферина (ЗАО «Скай ЛТД») у пациенток с эндометриозом были обследованы и пролечены 25 женщин в возрасте от 25 до 45 лет. Критерии включения в исследование: репродуктивный возраст, наличие клиники аденомиоза, гистологическое подтверждение диагноза и добровольное согласие на участие (подписано информированное согласие). Критерии исключения: беременность, медикаментозная гормонотерапия за 6 месяцев до проведения исследования, тяжелая соматическая патология.

Все пациентки получали препарат Эндоферин, который вводился внутримышечно – по 1 инъекции в день в дозе 0,3 мг. Курс составлял по 10 инъекций в первую фазу менструального цикла в течение трех месяцев (всего 30 инъекций).

Эндоферин представляет собой порошок лиофилизированный для приготовления раствора для внутримышечного введения по 0,3 мг во флаконах в упаковке №10. Препарат Эндоферин (разработчик ЗАО «Скай ЛТД») является хроматографически очищенным компонентом фолликулярной жидкости крупного рогатого скота. Основной биологического действия препарата является ряд белков суперсемейства TGF-β. Препарат показал высокую эффективность в доклинических испытаниях на индуцированном эндометриозе у самок крыс линии Вистар [3].

Исходно и после 20 инъекций эндоферина, а также через четыре месяца от начала терапии проводилась оценка клинических характеристик. Был определен уровень эстрадиола в 1-й фазе менструального цикла, прогестерона – во 2-й фазе цикла, онкомаркера СА-125 (повышение характерно для эндометриоза) [1, 2]. Проведена эхография органов малого таза, гистероскопия с биопсией миометрия и его гистологическим исследованием, выполненным на кафедре патологической анатомии Алтайского государственного медицинского университета (Барнаул), и иммуноморфологическим исследованием, выполненным в НИИ морфологии человека РАМН (Москва).

Статистическую обработку полученных результатов проводили по общепринятым методам вариационной статистики с использованием программ Microsoft Excel 2010 и Statistica 6.1. Вычисляли среднюю арифметическую величину (M) и стандартное отклонение (σ). Значения непрерывных величин представляли

в виде M±σ. Нормальность распределения признаков оценивали по эксцессу и асимметрии. В случаях нормального распределения использовали t-критерий Стьюдента. Значения качественных признаков представляли в виде наблюдаемых частот и в процентах, для сравнения которых использовали непараметрические критерии χ<sup>2</sup> с поправкой Йетса на непрерывность и точный критерий Фишера. При оценке качественных признаков двух связанных выборок (одна группа до и после лечения) использовали критерий Мак-Немара. Уровень статистической значимости при проверке нулевой гипотезы принимали соответствующий p≤0,05.

На момент включения в исследование средний возраст пациенток составил 40,2±5,6 года. Диффузная форма аденомиоза II–III степени выявлена в 11 (44%) случаях, диффузно-узловая в 14 (56%). В чистом виде аденомиоз наблюдали у 14 (56%) пациенток, в сочетании с миомой матки – у 9 (36%); в сочетании с наружным генитальным эндометриозом у 2 (8%) женщин (одна – с эндометриозом влагалища, вторая – с эндометриозом яичника). Ранее 14 (56%) пациенток уже получали различное медикаментозное лечение аденомиоза, в том числе 5 (20%) – агонистами рилизинг-факторов (аГРП).

При оценке соматического статуса было установлено, что каждая пятая пациентка имела гипертензию (20%) или нейроциркуляторную дистонию (20%), в сочетании с миокардиодистрофией (16%), заболевания желудочно-кишечного тракта – у каждой второй (56%), мочевыводящих путей – у каждой третьей (36%). Патология, ассоциированная с нарушениями гормонального статуса, установлена у каждой второй пациентки, в виде дисфункции щитовидной железы – в 44% случаев, метаболического синдрома – в 20%, доброкачественных дисплазий молочных желез – в 36%.

У большинства пациенток гинекологический анамнез был отягощен факторами, способствующими развитию и прогресси-

рованию аденомиоза: хронические воспалительные заболевания органов малого таза – у 16 (64%) женщин, деструктивные вмешательства на шейке матки – у 16 (64%), длительное использование внутриматочных контрацептивов – у 9 (36%). Репродуктивный анамнез также был отягощен медицинскими абортными (64%) и трубной беременностью (8%).

На момент начала исследования клинические проявления аденомиоза были установлены у всех 25 (100%) пациенток: альгодисменорея – у 19 (76%), в том числе требующая применения анальгетиков у 17 (68%); гиперполименорея – у 18 (72%); скудные кровянистые выделения до и после менструации – у 15 (60%). Хронические железодефицитные анемии как следствие обильных менструаций имели место у каждой пятой пациентки (20%).

По данным УЗИ, у всех 25 (100%) пациенток имелись ультразвуковые критерии аденомиоза, увеличение размеров матки и ее объема. Объем матки меньше 100 см<sup>3</sup> имели 11 (44%) женщин, более 100 см<sup>3</sup> – 14 (56%), в том числе у 4 (16%) из них размеры матки превышали 200 см<sup>3</sup>.

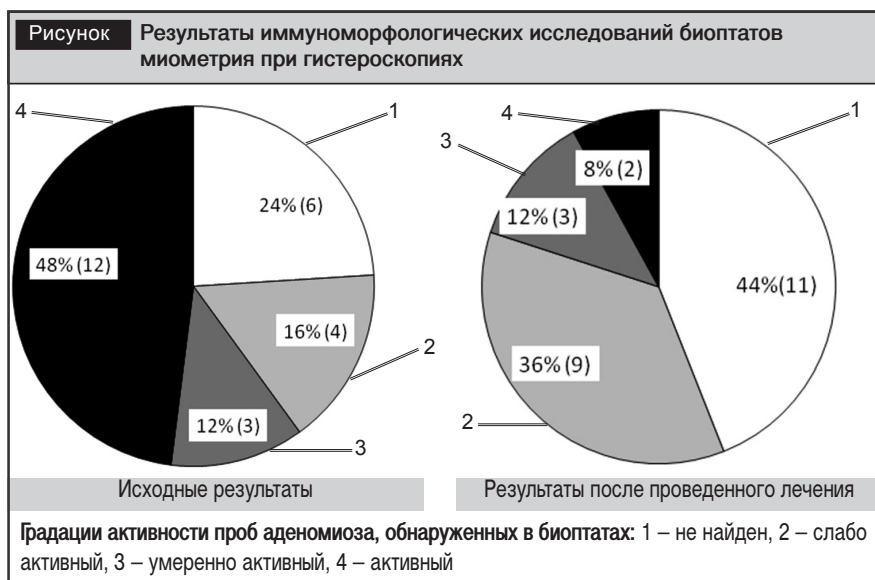
На момент окончания курса терапии препаратом Эндоферин гиперполименорея исчезла у 11 из 18 ее имевших (p=0,004), у 5 (28%) пациенток кровопотеря значительно уменьшилась, оставалась прежней только у двух (11%). Анемия как следствие гиперполименореи после проведения курса лечения установлена только у 1 из 5 пациенток, имеющих ее на момент включения в программу (p=0,1).

Симптом скудных кровянистых выделений до и после менструации как самый характерный для аденомиоза у всех пациенток (100%) отсутствовал (p<0,001).

Болезненные менструации, требующие применения анальгетиков, наблюдались у 17 (68%) женщин. После лечения исчезновение симптома отмечено у 9 (53% от имевших) (p=0,01), улучшение – у 8 (47% от имевших).

При сравнении результатов УЗИ до и после лечения выявлено, что объем

Таблица Гистологические и иммуноморфологические характеристики биоптатов миометрия у 25 пациенток с аденомиозом до и после лечения Эндоферином						
Исследование биоптатов миометрия	До лечения			После лечения		
	Аденомиоз отсутствует, абс. (%)	Аденомиоз есть		Аденомиоз отсутствует, абс. (%)	Аденомиоз есть	
		активный, абс. (%)	неактивный, абс. (%)		активный, абс. (%)	неактивный, абс. (%)
Гистологическое	0 (0)	25 (100)	0 (0)	12 (48)	3 (12)	10 (40)
Иммуноморфологическое	6 (24)	12 (48)	7 (28)	11 (44)	2 (8)	12 (48)



матки уменьшился у 12 (48%) пациенток ( $p=0,0001$ ), у остальных 13 (52%) – остался без изменений. Это было расценено как положительный результат, поскольку у 10 из них отмечался быстрый рост матки до начала лечения и/или значительное ее увеличение за счет диффузно-узловой формы, у 3 пациенток выявлено сочетание аденомиоза и миомы матки.

По данным гистероскопии, перед началом лечения очаги аденомиоза визуально выявлялись в 23 (92%) случаях, тогда как после курса терапии – у 18 (72%) пациенток ( $p=0,06$ ).

Гистологические и иммуноморфологические характеристики биоптатов миометрия у пациенток с аденомиозом до и после терапии эндоферином представлены в таблице.

По окончании курса терапии, по данным гистологического исследования биоптатов миометрия, аденомиоз отсутствовал у 48% женщин ( $p=0,0001$ ), у остальных имело место уменьшение эндометриозных гетеротопий на 20%. По данным иммуноморфологического исследования, активность аденомиоза снизилась на 40% ( $p=0,1$ ) (рисунок).

В процессе лечения эндоферином и после его окончания уровень половых гормонов (эстрадиол и прогестерон) у всех 25 пациенток находился в нормативных пределах, что свидетельствовало об отсутствии депрессивного влияния препарата на стероидогенез в яичниках. Кроме того, исчезновение и уменьшение симптомов аденомиоза сочеталось в 5 случаях с нормализацией изначально повышенного уровня онкомаркера СА-125 ( $p=0,01$ ).

В ходе исследования на фоне внутримышечного введения препарата Эндоферин были зафиксированы следующие побочные явления: прибавка массы тела (44%); повышение либидо (28%); появление привкуса (металлического, горького) при введении препарата (20%).

#### Выводы:

1. Эффективность терапии аденомиоза препаратом Эндоферин в течение 3 менструальных циклов приводит к:

а) клиническому исчезновению меноррагий в 100% случаев, гиперполименореи – в 61%, альгодисменореи – в 53% случаев;

б) стабилизации размеров матки при ее исходно быстром росте в 52% случаев, уменьшению размеров матки – в 36% случаев;

в) уменьшению распространенности эндометриозных гетеротопий, по данным гистологии биоптата эндометрия, у каждой пятой пациентки (20%).

2. Проведение курса лечения аденомиоза препаратом Эндоферин в течение 3 менструальных циклов (по 10 инъекций – за цикл) у женщин репродуктивного возраста не сопровождается угнетением стероидогенеза в яичниках и способствует нормализации изначально повышенного уровня онкомаркера СА-125.

3. Продемонстрированная клиническая эффективность Эндоферина в лечении эндометриоза (аденомиоза) при отсутствии его негативного влияния на функцию яичников, а также незначительность побочных эффектов при его применении позволяют рекомендовать этот препарат для терапии пациенток репродуктивного возраста с диффузными и диффузно-узловыми формами аденомиоза.

#### ЛИТЕРАТУРА

1. Адамьян Л.В., Андреева Е.Н., Аполихина И.А., Беженарь В.Ф. и др. Эндометриоз: диагностика, лечение и реабилитация: Клинические рекомендации. – М., 2014.
2. Адамьян Л.В., Куляков В.И., Андреева Е.Н. Эндометриозы: Руководство для врачей. – М., 2006. – 411 с.
3. Ванин А.Ф., Зайратьянц О.В., Сереженков В.А. и др. // Проблемы репродукции. – 2009. – Т.15, №5. – С.52–58.
4. Кулаков В.И., Манухин И.Б., Савельева Г.М. Гинекология. Национальное руководство. – М., 2007. – 794 с.
5. Practice Committee of the American Society for Reproductive Medicine. Treatment of pelvic pain associated with endometriosis // Fertil. Steril. – 2008. – Vol.90, Suppl. 3. – S260–S269.
6. Mounsey A.L., Wilgus A., Slawson D.C. // Fm. Fam. Phys. – 2006. – Vol.74. – P.594–600.

Поступила 08.02.2017 г.

Статья размещена на сайте [www.mednovosti.by](http://www.mednovosti.by) (Архив МН) и может быть скопирована в формате Word.

**Открыта подписка на журнал «Медицинские новости» на II полугодие 2017 г.**

Индексы журнала в каталоге РУП «Белпочта» и РУП «Белсоюзпечать»:  
**74954** – для индивидуальных подписчиков;  
**749542** – для организаций.

Подписка осуществляется с любого ближайшего подписного месяца

Электронная подписка на сайте [mednovosti.by](http://mednovosti.by)